Estratégia
CONCURSOS

Aula 01

Curso: Medicina Legal p/ Perito Criminal - Polícia Civil-SP

Professor: Fatima Albuquerque Taufick

AULA 01: Antropologia Forense

Oi, pessoal!

Nossa aula de hoje tratará do tema **Antropologia Forense**.

Ao final desta aula, colacionei um modelo de um auto de exame cadavérico para ajudar na visualização mental dos conteúdos, conforme havia dito na nossa aula demonstrativa.

Vamos em frente!

Morte no quarto da doente (1895). Edvard Munch (1863-1944). Óleo sobre tela. Galeria Nacional (Oslo).

BEZERRA, Armando J C. As belas artes da medicina, 2003.

AULA 01: Antropologia Forense

Oi, pessoal!

Nossa aula de hoje tratará do tema **Antropologia Forense**.

Ao final desta aula, colacionei um modelo de um auto de exame cadavérico para ajudar na visualização mental dos conteúdos, conforme havia dito na nossa aula demonstrativa.

Vamos em frente!

Morte no quarto da doente (1895). Edvard Munch (1863-1944). Óleo sobre tela. Galeria Nacional (Oslo).

BEZERRA, Armando J C. As belas artes da medicina, 2003.

IDENTIDADE

Genival Veloso de França conceitua identidade como *o conjunto de caracteres que individualiza uma pessoa ou uma coisa, fazendo-a distinta das demais. É um elenco de atributos que torna alguém ou alguma coisa igual apenas a si próprio*. Refere-se ele a uma identidade objetiva, tomada por meio de elementos positivos e relativamente duráveis que distingue um indivíduo de outro (a identidade subjetiva considera a ideia que cada um possui de si mesmo, seu "jeito de ser").

Segundo **Afrânio Peixoto**, *identidade é o conjunto de sinais ou propriedades que caracterizam um indivíduo entre todos, ou entre muitos, e o revelam em determinada circunstancia, e que estes sinais são específicos e individuais, originários ou adquiridos*.

Para Leonídio Ribeiro, *a identidade é um fato e não uma convenção; torna-se, pois, necessário fixar meio inequívoco e único de prová-la, legalmente, para facilitar a prática de atos civis dos indivíduos, na vida jurídica, isto é, nas relações familiares, sucessórias, contratuais, políticas, no exercício de todos os direitos e obrigações pessoais que se baseiam na certeza da identidade individual*.

Arbenz ensinava que *identidade é o conjunto de atributos que caracterizam alguma coisa ou alguma pessoa*, diferenciando semelhança (relação de qualidade), igualdade (relação de quantidade) e identidade (essência de algo ser ele mesmo).

A identidade individual tem cada vez mais importância no mundo civil moderno, bem como implicações no âmbito criminal, relacionadas às falsas identidades e às reincidências criminais. A identificação pode se materializar no vivo, no cadáver, em ossos (isolados ou esqueletos).

Há dois tipos de identificação: a **médico-legal** e a **judiciária** (ou policial).

1) IDENTIFICAÇÃO MÉDICO-LEGAL:

Este tipo de identificação é realizada por legistas, pois exige conhecimento médico-legal e de ciências afins. Pode ser realizada no que se refere a: A) espécie, B) etnia (raça/ancestralidade), C) sexo, D) idade, E) estatura e F) outros tipos (sinais individuais, malformações, sinais profissionais, biótipo, tatuagem, cicatrizes, identificação pelos dentes, palatoscopia, queiloscopia, identificação por superposição de imagens, identificação pelo pavilhão auricular, identificação por radiografias, superposição craniofacial por vídeo, impressão digital genética do DNA, identificação pelo registro da voz).

A) Espécie:

A distinção de animais e humanos torna-se relevante quando se tem apenas fragmentos do corpo, pois que, quando em configuração normal, não há maiores dificuldades para essa diferenciação. Para tanto, podem ser considerados:

a.1) Ossos:

Análise morfológica - exame das dimensões e características típicas que diferenciam as espécies, assim como da determinação do peso e da densidade óssea:

- Homem: menor (mais leve, menos denso);
- Animais: maior (mais pesado, mais denso).

Análise microscópica - por meio da análise da disposição do tamanho dos **Canais de Havers** (conjunto de canais ósseos internos, percorridos por nervos e vasos sanguíneos, vistos ao microscópio):

- Homem: menos numerosos, mais largos, até 8 canais/mm²;
- Animais: mais numerosos, mais estreitos e redondos, até 40 canais/mm².

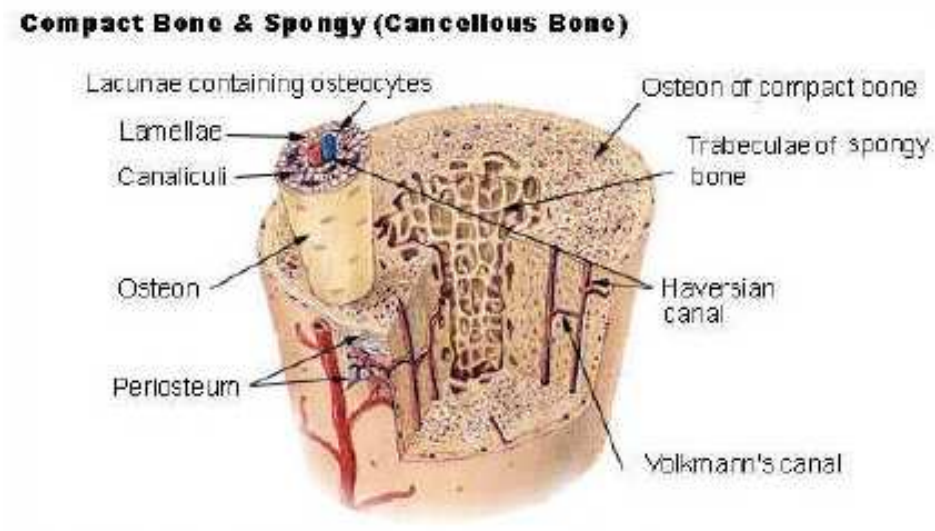

Fonte: /pt.wikipedia.org/wiki/Ficheiro:Illu_compact_spongy_bone.jpg

a.2) Sangue:

Preliminarmente, é necessário certificar-se de que se trata, de fato, de sangue, por meio da pesquisa dos **Cristais de Teichmann**, visualizados ao microscópio e formados por evaporação lenta a partir da reação com ácido acético glacial.

Também pode ser empregada a **Técnica de Addler**, que, nos casos positivos, transparece um cor azul-esverdeada que se transforma em azul-intenso.

As reações de **quimioluminescência** (ex: luminol) são bastante utilizadas para a detecção de vestígios de sangue por meio de uma reação química que libera energia sob a forma de luz. O luminol é um pó formado por átomos de carbono, hidrogênio, oxigênio e nitrogênio. Ao ser diluído em água oxigenada e borrifado no local suspeito, a solução reage com o ferro da hemoglobina do sangue e evidencia uma luz azulada, que brilha no escuro. A reação ocorre mesmo com partículas diminutas de sangue, não visíveis a olho nu (casos em que o local foi 'lavado' visando à eliminação dessas manchas).

Após a certificação de que o material é mesmo sangue, a identificação específica (para verificar se é sangue humano ou não) pode ser feita pelo **Processo de Uhlenhuth (ou albuminorreação)**, que é o método mais

seguro para a determinação da espécie por meio do sangue. Coloca-se o sangue pesquisado em contato com o soro preparado de animais diversos, que é denominado 'soro anti-homem'.

Também pode ser feita a **análise morfológica** das células sanguíneas que, no homem, evidencia hemácias anucleadas e circulares, medindo aproximadamente sete micra. Nos demais animais vertebrados, as hemácias são nucleadas e elípticas.

B) Etnia (ou Raça, ou Ancestralidade):

Classificação de Ottolenghi para os cinco tipos étnicos fundamentais:

Tipo Caucásico: pele branca ou trigueira / cabelos lisos ou crespos, louros ou castanhos / íris azuis ou castanhas / contorno craniofacial anterior ovoide ou ovoide-poligonal / perfil facial ortognata e ligeiramente prognata.

Tipo Mongólico: pele amarela / cabelos lisos / face achatada da frente para trás / fronte larga e baixa / espaço interorbital largo / maxilares pequenos / mento saliente.

Tipo Negroide: pele negra / cabelos crespos, em tufos / crânio pequeno / perfil facial prognata / fronte alta e saliente / íris castanhas / nariz pequeno, largo e achatado / narinas espessas e afastadas, circulares e visíveis de frente / perfil côncavo e curto.

Tipo Indiano (não é referido como um tipo racial definido): estatura alta / pele amarelo-trigueira, tendente ao avermelhado / cabelos pretos, lisos, espessos e luzidios / íris castanhas / crânio mesocéfalo / supercílios espessos / orelhas pequenas / nariz saliente, estreito e longo / barba escassa / fronte vertical com zigomas salientes e largos.

Tipo Australoide: estatura alta / pele trigueira / nariz curto e largo / arcadas zigomáticas largas e volumosas / prognatismo maxilar e alveolar / cinturas escapular larga e pélvica estreita / dentes fortes / mento retraído / arcadas superciliares salientes e crânio dolicocéfalo.

808.869.091-00 - Marcio Barros Costa

São elementos de caracterização racial:

- Forma do crânio:

Visto de cima para baixo:	**dolicocrânios**	crânios com formas longas
	braquicrânios	crânios com formas curtas
	mesocrânios	crânios com formas médias
Visto de frente para trás:	**estenocrânios**	crânios altos e estreitos
	tapinocrânios	crânios baixos e largos
	metriocrânios	crânios forma intermediária
Visto lateralmente:	**hipsicrânios**	crânios altos
	platicrânios	crânios baixos
	mesocrânios	crânios intermediários

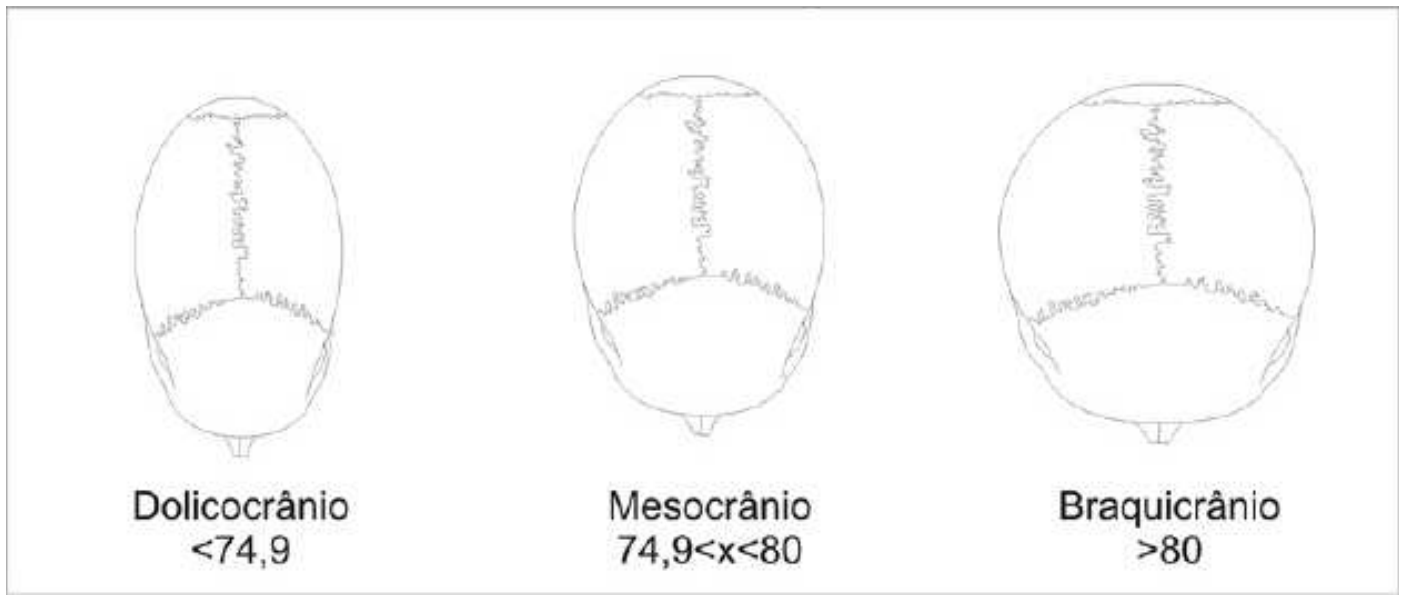

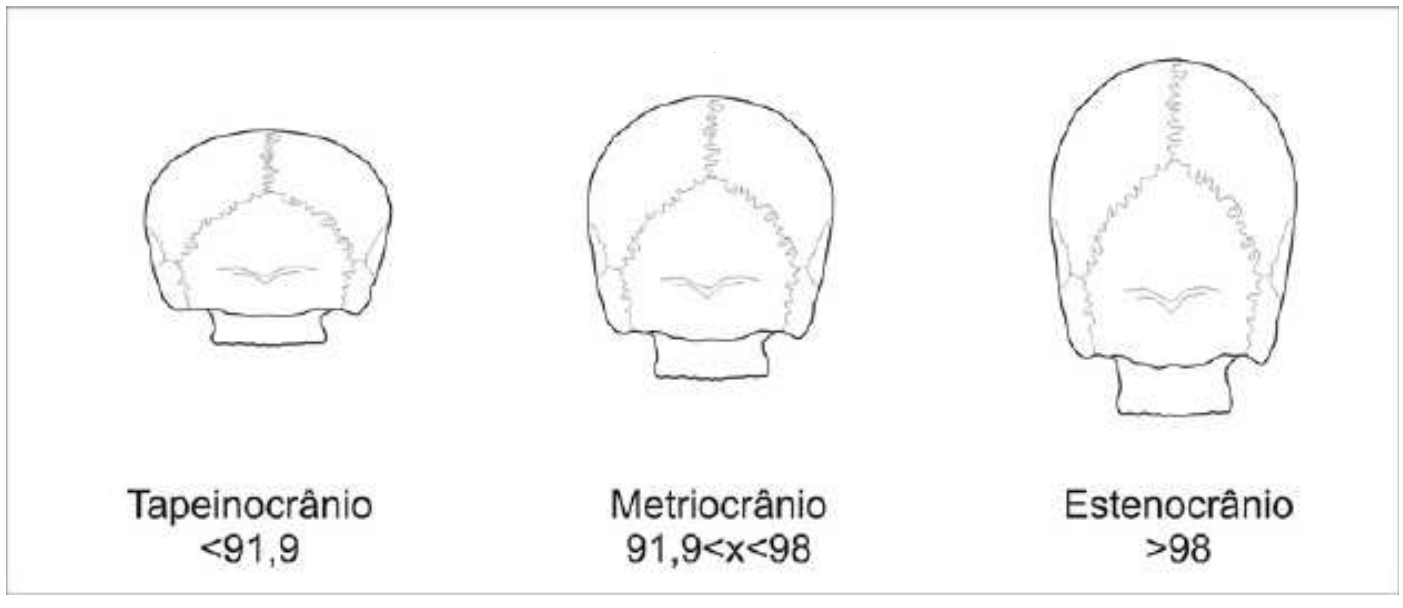

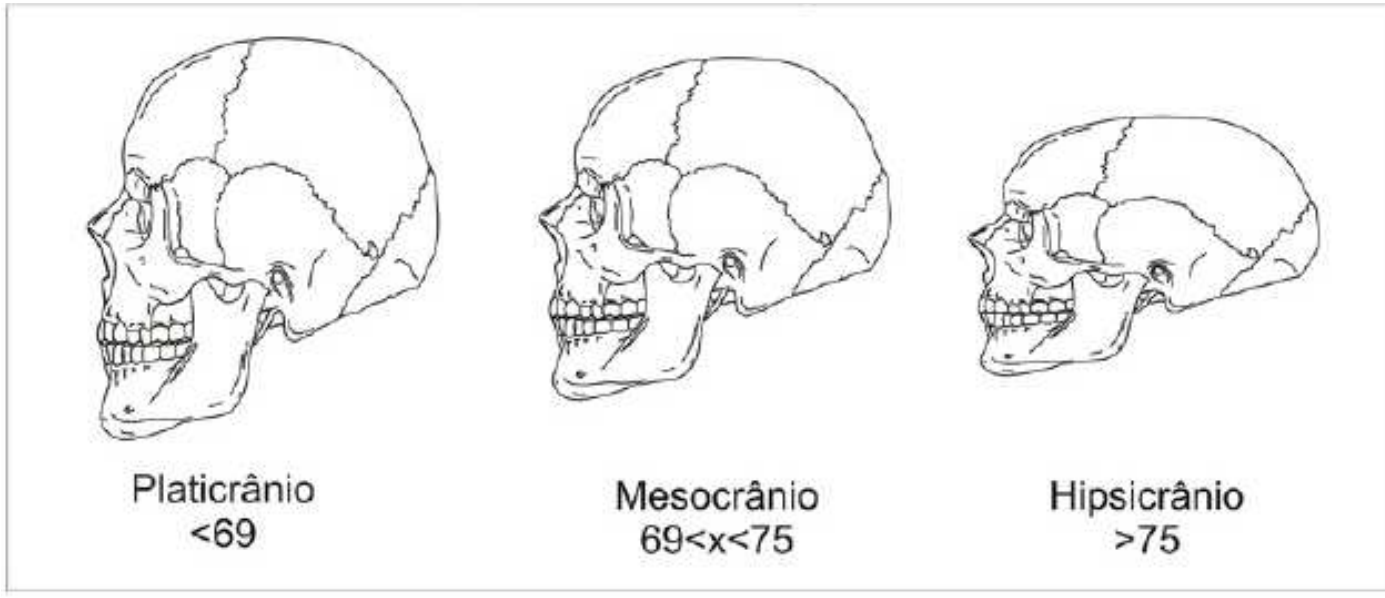

Fonte: www.malthus.com.br/mg_total.asp?id=24#set

- Índice cefálico: relação entre largura e comprimento do crânio, dada pela Fórmula de Retzius.

Fórmula de Retzius:	dolicocéfalos	índice ≤ 75
largura X 100 / comprimento do crânio	mesaticéfalos	índice 75-80
	braquicéfalos	índice > 80

- Índice tibiofemoral: divisão do comprimento da tíbia X 100 pelo comprimento do fêmur (útil ainda para determinar se os ossos pertencem ao mesmo esqueleto).

comprimento da tíbia x 100 / comprimento do fêmur	brancos	< 83
	negros	> 83

- Índice radioumeral: divisão do comprimento do rádio X 100 pelo comprimento do úmero (útil ainda para determinar se os ossos pertencem ao mesmo esqueleto).

comprimento do rádio x 100 / comprimento do úmero	brancos	< 75
	negros	> 80

- Ângulo facial: determinação do prognatismo, dos ângulos de Curvier e de Cloquet.

Prognatismo (Jacquart)	Ângulo formado por uma linha que passa pelo ponto mais saliente da fronte e pela linha nasal anterior e uma linha que vai da espinha nasal anterior ao meio da linha medioauricular.	brancos - 76,5 graus amarelos - 72 graus negros - 70,3 graus
Ângulo de Curvier	Ângulo formado por uma linha que passa pela parte mais saliente da fronte até o ângulo dentário superior e uma linha que vai do ângulo dentário superior até o conduto auditivo externo.	brancos - 54 graus amarelos - 53 graus negros - 48 graus
Ângulo de Cloquet	Ângulo formado por uma linha que vai da parte mais saliente da fronte até o ponto alveolar e uma linha que vai do ponto alveolar até o conduto auditivo externo.	brancos - 62 graus amarelos - 59,4 graus negros - 58 graus

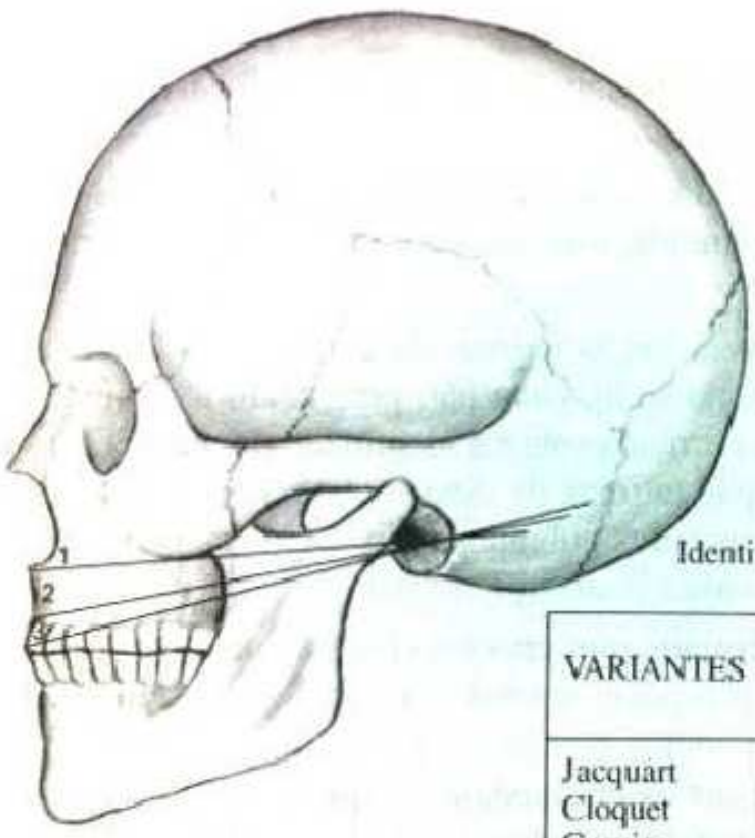

Identificação racial pelo ângulo facial

VARIANTES	RAÇAS		
	Caucásica	Mongolóide	Negra
Jacquart	76,5°	72°	70,3°
Cloquet	62°	59,4°	58°
Curvier	54°	53°	48°

Figura 6

Fonte: CROCE, Manual de Medicina Legal, 5ª ed. 2006, p.43.

- Cúspide do primeiro molar inferior: alguns autores, como França, ressaltam certa predominância de certas formas em cada raça.

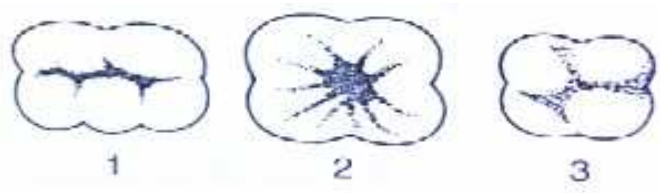

1	brancos	forma mamelonada
2	negros	forma estrelada
3	amarelos	forma intermediária

Fonte: FRANÇA, Medicina Legal, 9ª ed. 2011, p.51.

C) Sexo:

I. Sexo morfológico: é o fenótipo, ou seja, as características apresentadas pelo indivíduo.

II. Sexo cromossomial: definido pelo cariótipo (conjunto de cromossomos).

Masculino	**46XY**	há presença de corpos fluorescentes
Feminino	**46XX**	sem corpos fluorescentes

III. Sexo gonadal:

Masculino	possui **testículos**
Feminino	possui **ovários**

IV. Sexo cromatínico: determinado pelos **Corpúsculos de Barr** (corpos diminutos de cromatina no nucléolo das células de organismos femininos).

Masculino	cromatínicos **negativos**
Feminino	cromatínicos **positivos**

V. Sexo da genitália interna:

Masculino	ductos de **Wolff**
Feminino	ductos de **Müller**

VI. Sexo da genitália externa:

Masculino	presença de **pênis** e **escroto**
Feminino	presença de **vulva**, **vagina** e **mamas**

VII. Sexo jurídico: é aquele que consta no registro civil do indivíduo regulamentado pela Lei nº 6.015/73 (Lei dos Registros Públicos).

VIII. Sexo de identificação ou psíquico ou comportamental (ou sexo 'moral'): é aquele com o qual a pessoa se identifica e que determina seu comportamento social.

IX. Sexo médico-legal: constatado por perícia médica em portadores de genitália dúbia ou duvidosa.

As técnicas mais sofisticadas são normalmente utilizadas nos casos de cadáver em estado avançado de decomposição, quando há mutilação da genitália, na determinação a partir de ossos ou em situações que causem dúvidas (estados intersexuais, pseudo-hermafroditismo). No cadáver, abre-se a cavidade abdominal para se detectar a presença de útero/ovários ou de próstata. No esqueleto, procede-se à discriminação dos ossos (crânio, mandíbula, tórax e pelve) e à análise do conjunto em seus aspectos diferenciais no que tange ao sexo (diferenças do esqueleto como um todo, ou de partes, como crânio, mandíbula, tórax, pelve e outras características morfológicas que contribuem para a determinação do sexo).

No crânio, há ainda o **Índice de Baudoin**, que considera medidas relativas ao côndilo occipital, mas deve ser usado subsidiariamente por não se constituir em um índice confiável (percentual de acerto de 60%).

D) Idade:

- Na vida intrauterina: verificação do aspecto morfológico do feto/embrião, estatura e radiografias.

- Após o nascimento: o exame pode se realizar no vivo, no cadáver e nos ossos/esqueleto.

Elementos a serem considerados para se determinar a idade:

d.1) Aparência: não é muito precisa, especialmente em períodos de transição e em idades aproximadas.

d.2) Pele: relaciona-se à observação de rugas, em geral com pouca contribuição.

d.3) Pelos: pelos pubianos, axilares, calvície, canície (embranquecimento dos pelos com a idade).

808.860.001-00 - Marcio Barros Costa

d.4) Globo Ocular: identificação do arco senil (ou lipídico, *arcus corneae*, *arcus senilis*), que é um arco acinzentado visto na periferia da córnea, formado por depósitos de colesterol, triglicérides e fosfolípides, mais comum no sexo masculino e presente em 20% dos quadragenários e em 100% dos octogenários. Existente também em algumas doenças como diabetes e hipertensão arterial, não se caracteriza como um elemento muito confiável para a especificação etária.

d.5) Dentes: a cronologia das erupções dentárias é de grande importância no estabelecimento da idade, com uma considerável possibilidade de aproximação em relação à idade real. A aproximação da idade cronológica é mais segura em indivíduos jovens (quanto menor a idade, melhor o resultado), pois é nessa fase que ocorrem as alterações dentárias mais pronunciadas.

A presunção encontrada a partir do exame das arcadas dentárias possui grande importância no que tange ao aferimento da idade nos crimes de sedução e estupro.

d.6) Ossos (radiografia): estima-se a idade a partir do surgimento dos pontos de ossificação e soldadura das epífises às diáfises dos ossos, vistos na radiografia do punho, do cotovelo, do joelho e do tornozelo, da bacia e do crânio. Cada osso tem um intervalo cronológico determinado para o surgimento dessas alterações fisiológicas. Também pode ser observada a mineralização dos ossos do carpo (na mão).

d.7) Suturas cranianas: também permitem correlação com a idade por meio do estudo do desaparecimento progressivo das suturas cranianas, de acordo com uma ordem cronológica. Essas suturas situadas no crânio se ossificam e se esvanecem lenta e progressivamente, na fase adulta e na senilidade, quando se encontram completamente fechadas. A **sutura escamosa (ou temporoparietal)** é a que tende a se fechar mais tardiamente.

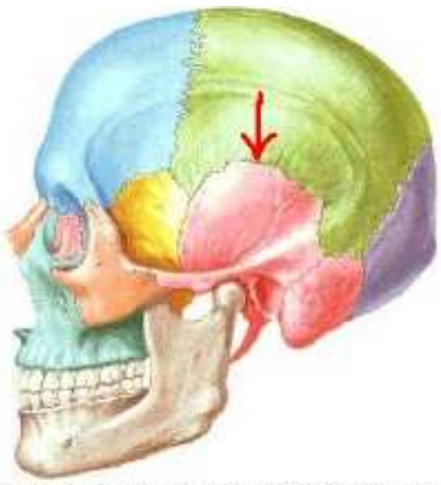
Sutura temporoparietal (escamosa).

d.8) Ângulo mandibular: a medida desse ângulo tende a diminuir com a idade (com algumas variações), desde o feto até a idade senil, em que há, ainda, a redução do tamanho das maxilas e da mandíbula pela perda de dentes e pela reabsorção óssea decorrente.

E) Estatura: pode ser determinada pela medida do cadáver com uma régua especial ou ser estimada a partir da medida dos ossos longos dos membros, utilizando tabelas osteométricas que obterão uma altura estimada por meio da multiplicação do comprimento dos ossos pelos seus respectivos índices. São exemplos a Tábua Osteométrica de Broca e as tabelas de Étienne-Rollet, de Trotter e Gleser, de Mendonça ou de Lacassagne e Martin.

F) Outros tipos:

f.1) Sinais individuais: são úteis tanto para a identificação quanto para a exclusão de uma identidade, como manchas de nascença, verrugas, nevos ('pintas'), etc.

f.2) Malformações: mesmo caso dos sinais individuais. São meios subsidiários de identificação. Ex: lábio leporino, joelho torto (*genus valgus* ou *varus*), desvio de coluna, polidactilia (dedos extranumerários).

f.3) Sinais Profissionais: desenvolvidos pela reiteração de determinados atos laborais. Ex: calosidade dos sapateiros e dos lábios dos tocadores de instrumentos de sopro.

f.4) Tatuagem: chamada por Lacassagne de "cicatrizes que falam", além de auxiliar na identificação de uma pessoa, pode ter, segundo a visão de alguns autores, correlação com a criminalidade, de acordo com o tipo de desenho gravado.

f.5) Cicatrizes: também auxiliam na identificação individual e na determinação de fatos anteriores que possam se relacionar com o atual.

f.6) Identificação pelos dentes (Sistema Odontológico de Amoedo): de suma importância em cadáveres carbonizados e em esqueletos. Consiste na individualização por meio do levantamento completo do arco dentário e dos assinalamentos de cada peça dentária, sendo necessário que se tenha a ficha dentária anterior, fornecida pelo dentista da pessoa cuja identificação se pretende estabelecer. Reveste-se de especial importância na identificação de vítimas de catástrofes.

São analisadas as características de cada dente individualmente, tais como posição, cor, limpeza, malformações, erosões, cáries, próteses, restaurações, etc. As alterações dentárias são muito significativas para uma identificação (agentes externos, hábitos, extrações, abrasões, dentre outras). O Sistema de Anotações mais moderno é o adotado pela Federação Dentária Internacional.

Fonte: www.malthus.com.br/ mg_imagem_zoom.asp?id=1104#set

Por possuir inconvenientes como dificuldades para classificação e arquivamento, mutabilidade dos dentes e pouca praticidade, esse método de identificação não é considerado adequado no que tange aos requisitos essenciais, mas pode ser bastante satisfatório diante de casos específicos.

Devem ser estudados, ainda, os arcos dentários superior e inferior, importantes na identificação de indivíduos em casos de lesões causadas por mordeduras humanas, que deixam vestígios no corpo da vítima causados pelas dentadas do agressor, devendo ser analisados, além dos arcos dentários, os caracteres de cada dente.

f.7) Palatoscopia: Identificação por meio das pregas palatinas transversas (saliências e depressões que não se modificam com o tempo), localizadas no palato ('céu da boca'), constituindo cristas de variadas formas e classificadas com números e letras para posterior arquivamento. O palato é rugoso devido ao relevo da superfície óssea dos maxilares superiores.

f.8) Queiloscopia: utilização, em situações especiais, da anatomia dos lábios e de seus sulcos para a identificação individual. Não é muito utilizado, pois sua classificação é dificultosa e as impressões desses sulcos se modificam com o tempo. Tem uso mais significativo no âmbito das investigações criminais.

f.9) Superposição de imagens (método de Piacentino ou craniofotocomparativo): identificação por meio da superposição de fotos tiradas em vida com fotos do crânio do cadáver, buscando correspondência entre os vários pontos utilizados para a comparação (rebordos ósseos, partes moles da face, dentes incisivos, etc.). Isoladamente, não se constitui em um método seguro, devendo ser usado subsidiariamente a outros.

f.10) Identificação pelo registro da voz: Comparação dos oscilogramas referentes à voz do indivíduo pesquisado e à voz cuja identidade se quer determinar, em busca de coincidências, considerando-se que cada pessoa

possui certas particularidades da voz, como vibrações de cordas vocais próprias e idênticas.

f.11) Pavilhão auricular: na ausência de método mais específico, pode ser de grande auxílio. O pavilhão auricular possui características individuais que não se alteram por toda a vida, sendo os mais importantes para a identificação humana o contorno posterior e o superior da orelha, a forma da concha, a separação em relação ao plano lateral da cabeça e as suas dimensões, alterações e deformações. São comparadas fotografias ampliadas do pavilhão, procurando-se estabelecer as coincidências e considerando-se as diferenças entre a orelha direita e a esquerda. Entretanto, também é um método de difícil classificação.

f.12) Radiografias: Também usado subsidiariamente, comparam-se radiografias antigas com as obtidas do indivíduo pesquisado. As mais usadas são as radiografias da face, do crânio, dos ossos longos e dos dentes, em que se estudam marcas vasculares no crânio, seios da face, próteses, placas metálicas, malformações, etc.

f.13) Superposição craniofacial por vídeo (ou Prosopografia): Superposição de fotografias e radiografias em procura de coincidências.

f.14) Exame genético do DNA: área que muito tem se ampliado, devido aos avanços relacionados aos estudos do genoma humano nos últimos anos. Possui importância na identificação civil e criminal (investigação de paternidade, análise de vestígios humanos) pelo uso de marcadores genéticos e pela aplicação do polimorfismo do DNA em manchas de sangue, sêmen, saliva, pelos e partes cadavéricas.

Trata-se, no momento, da prova mais avançada de que se dispõe em termos de identificação, com elevadíssima taxa de segurança, mas não se pode conceber que uma identificação confirmada seja inquestionável cientificamente, sendo imprescindível a credibilidade do laboratório ou serviço responsável pela realização do exame. Ademais, devem as provas

ser analisadas sempre dentro de um contexto probatório, que engloba todos os demais meios.

Possui, ainda, inconvenientes como o alto custo, a dificuldade na padronização e na criação de um banco de dados para posterior confronto, assim como a possibilidade de confusão na interpretação dos resultados dos exames por aqueles que com eles lidam no âmbito jurídico.

2) IDENTIFICAÇÃO JUDICIÁRIA (ou POLICIAL):

Realizado por peritos, utiliza conhecimentos antropométricos e antropológicos para a identificação civil e criminal.

2.1) Processos antigos:

Ferrete: um dos primeiros métodos de identificação, que consistia em marcar partes do corpo com ferro em brasa, com objetivo de punição e identificação de criminosos e malfeitores, como, por exemplo, na face, nas espáduas (ombros) e nas coxas.

Mutilação: amputação de partes do corpo: nariz, orelhas, mãos, dedos, língua.

2.2) Assinalamento sucinto: muito usado no passado, ainda é útil em documentos. É a anotação da estatura, raça, idade, cor dos olhos e dos cabelos, dentre outras características.

2.3) Fotografia simples: apesar de possuir alguns inconvenientes, ainda é utilizada nas cédulas de identificação e como auxílio ao reconhecimento de pessoas.

2.4) Fotografia Sinalética: outro método que utiliza comparação detalhada de fotografias superpostas, de frente e de perfil.

2.5) Retrato Falado: reconstrução de uma fisionomia por meio de relato minucioso de testemunhas, feito a mão por desenhistas ou por

computador. Costuma ter utilidade no apontamento de indivíduos suspeitos, mas não serve como meio de prova.

2.6) Sistema Antropométrico de Bertillon ou bertilonagem: apesar de se encontrar em desuso, possui grande valor histórico, pois foi o primeiro método científico de identificação e serviu como base para o desenvolvimento dos atuais métodos. Utilizava dados antropométricos (medidas tomadas de partes do esqueleto humano), assinalamento descritivo (caracteres morfológicos, cromáticos e complementares) e sinais individuais (marcas, cicatrizes, etc.).

2.7) Sistema Dactiloscópico de Vucetich (dactiloscopia): método exclusivo e muito eficiente para identificação, chegou ao Brasil em 1903 e, ainda hoje, é um dos mais utilizados, devido ao baixo custo e à exatidão na determinação de uma identidade. Salvo o requisito da perenidade, a dactiloscopia apresenta todos os demais requisitos essenciais de um bom método identificatório: unicidade, praticabilidade, imutabilidade e classificabilidade.

Definido por seu criador, Juan Vucetich, como *a ciência que se propõe a identificar as pessoas, fisicamente consideradas, por meio das impressões ou reproduções físicas dos desenhos formados pelas cristas papilares das extremidades digitais*.

Desenho digital: conjunto de cristas e sulcos presentes nas polpas dos dedos. Os desenhos digitais são imutáveis e únicos para cada pessoa. Podem, em certos casos, desaparecer, mas, ao reaparecerem, voltam ao formato anterior. O delta é seu elemento mais importante: pequeno ângulo ou triângulo formado pelo encontro dos três sistemas lineares.

Impressão digital (ou datilograma): é o reverso do desenho, que se apresenta como linhas negras (correspondentes às papilas ou cristas) e espaços brancos (sulcos interpapilares), sobre um suporte qualquer. Para essa classificação, também se destaca como fundamental o delta,

808.860.001-00 - Marcia Barros Costa

localizado na união entre os **sistemas lineares nuclear**, **basilar** e **marginal**.

Sistema **nuclear**: linhas entre as basilares e as marginais. É o sistema mais importante, pois determina o tipo e o subtipo.

Sistema **marginal**: linhas superiores que se sobrepõem ao núcleo.

Sistema **basilar**: linhas na base da impressão digital, abaixo do núcleo.

Os quatro tipos fundamentais da dactiloscopia baseiam-se na observação de **delta** em uma impressão digital, que pode não existir ou ser em número de um ou dois.

- **V** - **Verticilo:** presença de dois deltas e um núcleo central.
- **E** - **Presilha externa:** presença de um delta à esquerda do observador e de um núcleo à direita.
- **I** - **Presilha interna:** presença de um delta à direita do observador e de um núcleo à esquerda.
- **A** - **Arco:** ausência de deltas e presença apenas dos sistemas de linhas basilares e marginais. Não possui núcleo.

VERTICILO PRESILHA EXTERNA PRESILHA INTERNA ARCO

França sugere a memorização dessa sequência por meio da formação da palavra **VEIA**.

Todos os quatro tipos são representados por letras e números (polegares = letras maiúsculas, demais dedos = números).

Fórmula Dactiloscópica (ou Individual Dactiloscópica): visa facilitar o arquivamento das fichas. É uma sucessão de letras e números, correspondentes a esses quatro tipos, na ordem iniciada do polegar direito ao dedo mínimo esquerdo e no formato de uma fração, como, por exemplo:

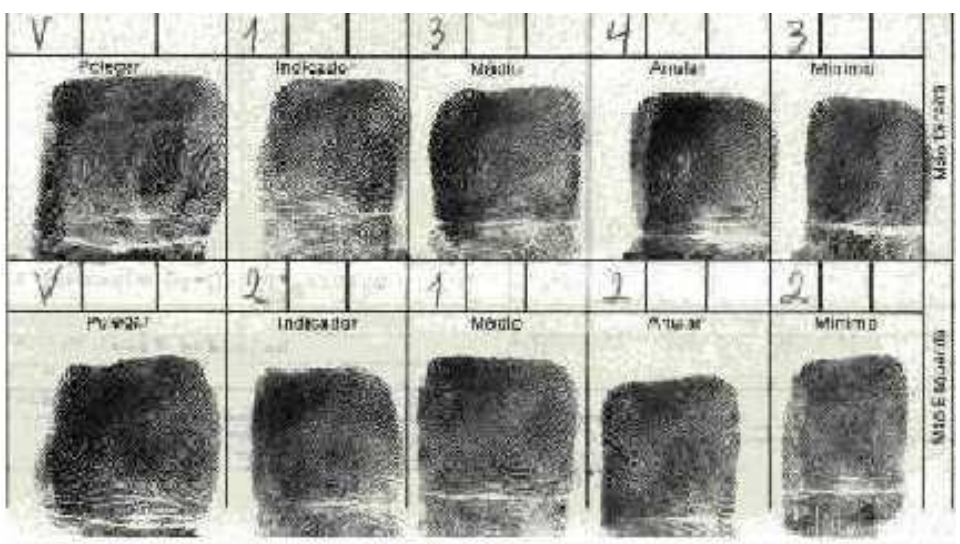

Fonte: www.papiloscopia.com.br/classifica.html

A fórmula ou individual dactiloscópica (FD ou ID) é dada por:

série = **fundamental** (polegar direito) - **divisão** (demais dedos da mão direita)
seção = **subclassificação** (polegar esquerdo) - **subdivisão** (demais dedos da mão esquerda)

V - 1343 (mão direita) V - 2122 (mão esquerda)					
mão direita			mão esquerda		
V	Verticilo	polegar direito	**V**	Verticilo	polegar esquerdo
1	Arco	indicador direito	**2**	Presilha interna	indicador esquerdo
3	Presilha externa	médio direito	**1**	Arco	médio esquerdo
4	Verticilo	anular direito	**2**	Presilha interna	anular esquerdo
3	Presilha externa	mínimo direito	**2**	Presilha interna	mínimo esquerdo.

Ao se deparar com desenho digital possuindo alterações ou cicatrizes, marca-se um **X** e, em caso de dedos faltantes (amputações), marca-se com **0**.

A impressão do **polegar da mão direita** é denominada fundamental e é a base da classificação do sistema.

Pontos característicos:

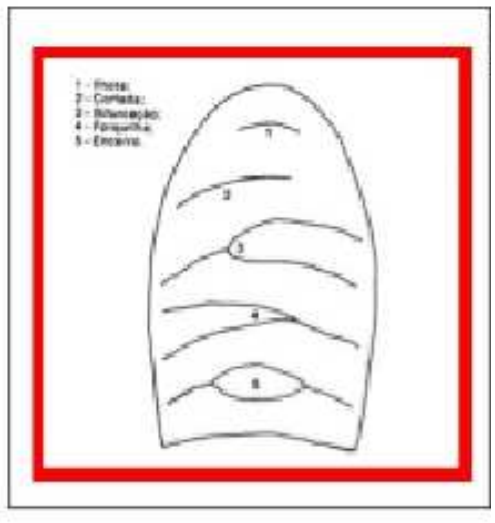

São acidentes presentes nas cristas papilares. Estabelecem uma identidade por meio da evidenciação de **12 pontos característicos idênticos** em uma mesma localização e sem nenhuma discrepância. Os mais comuns são: ponto, cortada, bifurcação, forquilha e encerro.

A verificação da identidade é feita pela enumeração desses pontos característicos, comparando-se ambas as impressões digitais, diante de uma fotografia ampliada e dividida em quatro, iniciando-se pelo quadrante superior direito, em sentido horário.

Poroscopia: estudo dos poros sudoríparos da pele, representados por vários pontos claros em cada linha papilar de uma impressão digital. Devem ser analisados o número, o formato e o posicionamento dos poros.

Albodactilograma:

Permite a análise de um conjunto de linhas brancas de formatos e direções variadas presentes em algumas impressões digitais. Podem ser decorrentes de cicatrizes, ferimentos ou serem congênitas (cristas muito rasas). A atividade profissional constitui forte fator de influência no aparecimento dessas linhas, assim como sexo, raça e idade. São mais frequentes na mão direita e nos polegares e indicadores.

Essas linhas brancas possuem significativo valor na identificação, pois, apesar de não dificultarem a classificação decadactilar, dificultam a subclassificação porque costumam prejudicar os elementos de análise quando da visualização de um dedo isoladamente. São visualizadas quando colhidas delicadamente sobre um papel apropriado e utilizando-se fina camada de tinta.

Os processos a seguir são menos importantes, mas podem ser cobrados, por isso é importante saber, sucintamente, de que se trata:

Outros processos de identificação:

Sistema Geométrico de Matheios: comparação de fotografias de indivíduos suspeitos, tiradas anterior e posteriormente, para estudo de regiões fixas da face (após certa idade), que são divididas por linhas predeterminadas. Não é um método muito conveniente.

Sistema Dermográfico de Bentham: seria a identificação, por meio de tatuagens, de todas as pessoas por ocasião do nascimento. No passado, era meio usado nos campos de concentração nazistas.

Sistema Craniográfico de Anfosso: em abandono pela inexatidão, consistia em utilizar um aparelho (taquiantropômetro) para a tomada de medidas dos ângulos formados pelos dedos indicador e médio da mão direita e dos perfis cranianos.

Sistema Otométrico de Frigério: tomada de várias medidas na orelha por meio de um aparelho (otômetro). Fundamenta-se na imutabilidade e na pluralidade das formas dos pavilhões auriculares.

Sistema Oftométrico de Capdeville: anotação de particularidades e tomada de medidas relacionadas ao globos oculares.

Sistema Oftalmoscópico de Levinsohn: identificação por meio de fotografias do fundo do olho e suas características anatômicas.

Sistema Radiológico de Levinsohn: medidas ósseas realizadas em radiografias de ossos da mão e do pé.

Sistema Flebográfico de Tamassia: análise das ramificações venosas por meio de fotografias do dorso da mão.

Sistema Flebográfico de Ameuille: análise das ramificações venosas por meio de fotografias da fronte.

Sistema Palmar de Stockes e Wild: registro dos delineamentos dos sulcos palmares.

Sistema Onfalográfico de Bert e Viamay: análise das variações de formas da cicatriz umbilical.

Sistema Poroscópico de Locard: individualização e imutabilidade dos poros da pele.

Bom, chegamos ao final desta aula.

A seguir, o modelo de auto de exame cadavérico e as questões de concursos anteriores comentadas.

MODELO DE AUTO DE EXAME CADAVÉRICO

"Aos treze dias do mês de outubro de mil novecentos e setenta e um, neste Estado da Paraíba, na Seção de Necropsias deste Instituto, compareceram os médicos GVF e IAA, peritos designados pelo Sr. Diretor do Instituto de Polícia Técnica, para procederem a exame no cadáver de JML, a fim de ser atendida a requisição número cento e oito da Delegacia Especial de Vigilância e Capturas, devendo descrever com verdade e com todas as circunstâncias o que encontrarem, descobrirem e observarem, bem assim para responderem aos seguintes quesitos: 1) Se houve morte; 2) Qual a causa da morte; 3) Qual o instrumento ou meio que produziu a morte; 4) Se foi produzida por meio de veneno, fogo, explosivo, asfixia ou tortura, ou por outro meio insidioso ou cruel.

Em consequência, passaram os peritos a fazer o exame ordenado e as investigações que julgaram necessárias, findos os quais declaram:

Deu entrada na Seção de Necropsias do Instituto de Polícia Técnica da Paraíba, às treze horas do dia treze do mês de outubro de mil novecentos e setenta e um, um cadáver acompanhando uma guia de número cento e oito da Delegacia Especial de Vigilância e Capturas, assinada pelo escrivão cuja assinatura é ilegível, e da qual consta: "JML, casado, pardo, brasileiro, paraibano, 28 anos, operário braçal, residente na Avenida Oito, número duzentos e vinte e dois, em Tambauzinho; removido da via pública; motivo: homicídio a tiros de revólver."

O cadáver é o de um homem de cor parda, que mede cento e setenta centímetros de estatura, de boa compleição física e regular estado de conservação, em rigidez muscular generalizada e com livores violáceos nas partes posteriores do corpo; o couro cabeludo dá implantação a cabelos crespos, castanho-escuros e não revela sinais de violência; as pálpebras estão cerradas, as conjuntivas são lisas e úmidas, escleróticas brancas, córneas transparentes, íris castanhas e pupilas contraídas; das narinas, ouvido e boca não surde líquido; os lábios estão entreabertos e os dentes têm regular estado de conservação; o pescoço não permite movimentos anormais nem revela sinais de violencia; o tórax é simétrico e mostra na região peitoral esquerda, quinze milímetros para fora e para cima do mamilo, uma ferida de forma ovalar, medindo 935 mm, com orla de escoriação mais larga em sua metade esquerda, bordas reviradas para dentro com as características de orifício de entrada de projétil de arma de fogo em tiros a distância a qual está representada pela letra "A" do esquema anexo; o abdome é plano e sem lesões; os membros inferiores e superiores não revelam sinais de violência; a genitália externa e o dorso do cadáver estão íntegros.

Exame interno. Cavidade torácica e abdominal: o peritônio é úmido, liso e brilhante; a cavidade peritoneal não contém líquido; as alças intestinais estão distendidas por gases; o fígado excede em três dedos transversos a reborda costal; o plastrão condroesternal está íntegro; a quinta costela esquerda está fraturada ao nível da linha mamilar; a musculatura peitoral esquerda está intensamente infiltrada por sangue; a cavidade pleural esquerda contém 2.100 ml de sangue parcialmente coagulado; a cavidade pleural direita não contém sangue; os pulmões têm pleura lisa, sem aderencias, tonalidade violácea, consistencia habitual, superfície de corte vermelho-escura, mostrando o pulmão esquerdo uma perfuração que se comunica por um trajeto infiltrado por sangue; o pericárdio parietal está perfurado e encerra escassa quantidade de sangue parcialmente coagulado; a secção dos vasos da base dá saída a sangue líquido e em pequena quantidade; o coração tem forma, aspecto, volume e consistência habituais e mostra um ferimento transfixante do ventrículo esquerdo cujo trajeto está infiltrado por sangue; na coluna torácica existe uma solução de continuidade centralizada em cujo derredor existe uma grande infiltração hemorrágica onde é encontrado um projétil de chumbo nu, parcialmente deformado, o qual os peritos determinam acompanhe o presente AUTO; o fígado tem superfície lisa, tonalidade violácea, superfície de corte pardo-avermelhada, estrutura finamente granulada e surde pouco sangue; o estômago tem serosa líquida, mucosa de pregueamento habitual e encontra- se vazio; o baço tem cápsula pregueada e polpa firme; os rins descapsulam fácil e mostram palidez do parênquima; a bexiga tem aspecto e volume normais e apresenta escassa quantidade de urina; os demais órgãos da cavidade abdominal estão íntegros, mostrando-se apenas pálidos. A vítima recebeu um tiro na região peitoral esquerda, próximo ao mamilo, que penetrou na cavidade torácica, transfixando

o pulmão esquerdo e o coração, indo o projétil se alojar na coluna torácica, tomando a direção da esquerda para a direita, de diante para trás e ligeiramente de cima para baixo. O corpo veio a exame trajando calça de brim cáqui manchada de sangue, mostrando pouco uso e trazendo ao cós um cinto de couro preto e fivela de metal branco; camisa de linho marrom manchada de sangue, e mostrando, no terço médio da metade esquerda do pano anterior, precisamente no quadrante superior e interno do bolso, uma solução de continuidade arredondada, com fios esgarçados e que corresponde exatamente ao ferimento descrito para o exame externo do tórax; sapatos de couro preto, mal conservados, e meias cinzas; cueca de brim branco, de pouco uso, também manchada de sangue. Terminada a perícia, montaram-se as respostas aos quesitos; ao primeiro, sim; ao segundo, ferimento penetrante do tórax, com lesões do pulmão esquerdo e do coração e hemorragia interna consecutiva; ao terceiro, projétil de arma de fogo; ao quarto, prejudicado. Nada mais havendo a tratar, foi encerrado o presente AUTO, que, depois de lido e achado conforme, vai assinado pelos peritos e rubricado pelo Diretor."

Fonte: FRANÇA, Medicina Legal, 9ª edição. 2011. Págs. 463-464.

Pessoal,

Na hora de treinarmos com os exercícios, teremos que tomar muito cuidado com o uso de questões de outros concursos, já que praticamente não temos questões próprias da banca que fará o concurso para adotarmos como base (salvo uma questão de antropologia que exigiu conhecimentos específicos de anatomia humana e que não considero oportuna para a nossa preparação). Em algumas questões, poderemos aproveitar para fixar, isoladamente, informações esparsas que podem cair na prova, mas, sinceramente, acredito ser perda de tempo vocês se preocuparem com conteúdos que foram abordados em todas as provas de perito realizadas Brasil afora. Essas provas, em sua maioria, eram específicas para candidatos com formação na área de saúde, como médicos e odontólogos, o que não é o caso do nosso cargo. Por esse motivo, dentro do assunto relativo à antropologia forense, por exemplo, teríamos várias questões a discutir, mas isso não será produtivo e só irá servir para deixá-los preocupados, sem necessidade. As provas estão batendo à porta, então temos que trabalhar com probabilidades. Direcionar esforços para os conteúdos com maiores chances de serem

cobrados, já que o assunto é extremamente extenso e possui várias abordagens diferentes, a depender do autor. Por esse motivo, não trarei para a nossa lista questões que, infelizmente, podem até vir a ser cobradas pela banca, mas a chance é muito pequena de isso acontecer, se considerarmos o custo-benefício em relação ao grande conteúdo que ainda temos a assimilar até a data da prova, tanto em Medicina Legal como nas demais matérias.

Além disso, não podemos nos esquecer de que a banca intitulou nossa matéria de NOÇÕES de Medicina Legal, para um cargo com formação multidisciplinar, levando-nos a inferir que não deverá ser cobrada com a profundidade de uma prova exclusiva para médicos ou dentistas, que pode exigir conhecimentos de anatomia humana ou detalhes anatomopatológicos das técnicas de identificação, por exemplo.

Diante disso, algumas questões podem fugir levemente do nosso conteúdo, mas, por trazerem informações de rápida assimilação, considerei oportuno abordá-las. Aquelas que, além de aprofundarem demais no assunto, necessitariam de muitas explicações de conteúdos novos, que eu considero de baixíssima eficiência, não foram incluídas nesta lista.

Lembrem-se de que a lista das questões "secas", sem comentários, encontra-se ao final da aula, para facilitar a impressão ou a visualização em separado.

Bons treinos e até o próximo encontro!

Fátima.

808.860.001-00 - Marcio Barros Costa

QUESTÕES COMENTADAS:

1. **(CESPE - PERITO CRIMINAL ÁREA 12 - POLÍCIA FEDERAL 2013)** A identificação médico-legal antropológica é realizada sobre o corpo vivo ou sobre o cadáver inteiro, espostejado ou reduzido a ossos, a partir da análise das características de idade, sexo, raça, peso e estatura.

ERRADA. Todas as afirmações da questão estão corretas, **exceto** a menção à característica do **peso**, que, seja pelo fato de ser extremamente mutável em vida, seja pelo fato de se alterar rapidamente após a morte, não é utilizado em identificações médico-legais.

2. **(CESPE - PERITO CRIMINAL ÁREA 13 - POLÍCIA FEDERAL 2013)** A imutabilidade, uma das condições para que um método de identificação seja considerado aceitável, consiste em que determinado elemento utilizado para identificação seja específico a um indivíduo e diferente dos demais.

ERRADA. A condição especificada na questão é a da unicidade, e não da imutabilidade. Relembrando: **unicidade** (ou individualidade) são elementos específicos de um indivíduo que o difere de outros; **imutabilidade** são características que não se alteram com o transcorrer do tempo.

3. **(CESPE - PERITO CRIMINAL ÁREA 13 - POLÍCIA FEDERAL 2013)** O osso humano, ao ser comparado a um osso de um animal mamífero não humano, é proporcionalmente mais pesado, mais denso e, ao ser golpeado suavemente por outro osso humano, produz um timbre quase metálico.

ERRADA. Essa foi uma questão que exigiu um pouco mais de detalhamento do conteúdo, por ter inserido a característica do timbre à percussão. Vamos então aproveitar para fixar que o **osso humano** é mais leve, menos denso e produz som abafado à percussão, enquanto

que o **osso animal** (mamíferos) é mais pesado, mais denso e produz som metálico à percussão.

4. **(CESPE - PERITO CRIMINAL ÁREA 13 - POLÍCIA FEDERAL 2013)** A identificação de um cadáver baseada no reconhecimento efetuado por parentes do falecido é um método seguro e suficiente para que se realize sua identificação.

ERRADA. Preliminarmente, precisamos diferenciar o reconhecimento da identificação: **reconhecimento** é uma afirmação, feita por uma pessoa conhecida (amigo ou parente), de que conhece o indivíduo; **identificação** é um procedimento médico-legal realizado por meio de técnicas científicas específicas com o objetivo de se determinar uma identidade.

Além disso, a identificação é algo subjetivo, não científico, por isso não é segura nem suficiente para se determinar uma identificação.

5. **(CESPE - PERITO CRIMINAL ÁREA 13 - POLÍCIA FEDERAL 2013)** O assinalamento sucinto, a fotografia simples, o retrato falado e o sistema datiloscópico de Vucetich são métodos de identificação judiciária.

CORRETA. Todos são métodos de identificação **judiciária**, como vimos na aula. É importante não confundir os métodos de identificação judiciária com os métodos de identificação médico-legal!

Essa questão parece ter sido retirada do livro do França, pela inserção dos métodos assinalamento sucinto e fotografia simples, que muitos autores não mencionam em seus tratados.

6. **(CESPE - PERITO CRIMINAL ÁREA 13 - POLÍCIA FEDERAL 2013)** Considere a realização de uma radiografia de crânio que demonstre o contorno dos seios frontais em uma pessoa com trinta anos de idade. Nesse caso, se essa pessoa vier a falecer vinte anos após a realização desse exame, essa radiografia não será útil para identificação por comparação radiológica.

ERRADA. As radiografias de seios da face são úteis à identificação devido às características dos seios frontais e maxilares, que possuem contornos geométricos os mais variados, sendo de grande valia na superposição de imagens, e não é relevante o tempo decorrido entre as radiografias que estão sendo comparadas.

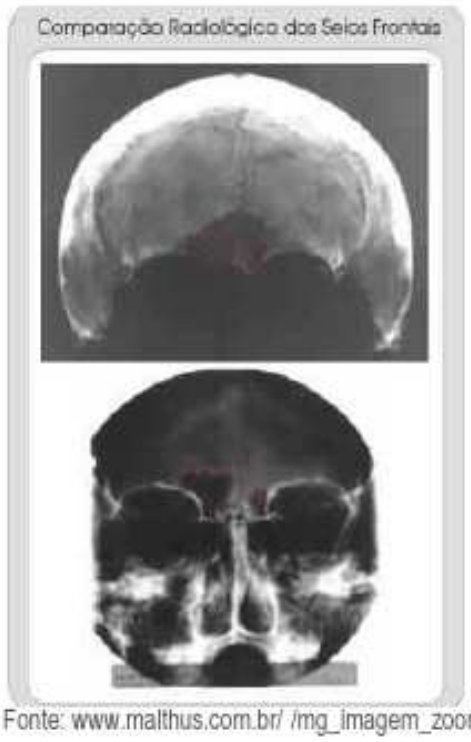

Fonte: www.malthus.com.br/ /mg_imagem_zoom.asp?id=86#set

7. **(CESPE - PERITO CRIMINAL ÁREA 13 - POLÍCIA FEDERAL 2013)** O exame tipológico do crânio e os índices tibiofemoral e radioumeral, obtidos por medições de um esqueleto humano, são usados para estimar o fenótipo cor da pele de um indivíduo.

CERTA. Vimos que a etnia (em que se insere a cor da pele) pode ser estimada por meio da análise do crânio e da medição dos ossos longos (índices tibiofemoral e radioumeral). A estimativa se deve, dentre outros, à miscigenação étnica e à margem de falha dos métodos.

8. **(CESPE - PERITO CRIMINAL ÁREA 13 - POLÍCIA FEDERAL 2013)** No estudo de um esqueleto humano, a correta estimativa da estatura da pessoa falecida a partir da medição dos ossos longos independe do estabelecimento prévio do sexo.

ERRADA. A própria banca comentou essa questão, devido à interposição de recurso por algum candidato: *a questão procura explorar o conhecimento do candidato sobre a relação existente entre a estimativa*

da estatura pela medição dos ossos longos e o sexo, quando um esqueleto humano está sendo periciado. Ela não indaga sobre que tabela ou fórmula devem ser usadas, nem a qual grupo populacional a pessoa falecida pertence. Ocorre que, independente do grupo populacional, para indivíduos da mesma altura, a mulher terá os membros maiores que os homens, resultando que, para o tronco, a relação seja invertida. Por esta razão, independente do autor, as tabelas e fórmulas publicadas para estimativa da altura fazem diferenciação entre os sexos, conforme pode ser observado em literatura especializada.

Devemos ter em mente que o sexo do indivíduo deve ser previamente estabelecido e levado em consideração quando da medição dos ossos longos.

9. **(CESPE - PERITO CRIMINAL ÁREA 13 - POLÍCIA FEDERAL 2013)** A soldadura das epífises dos ossos longos dos membros às respectivas diáfises, com a consequente parada do crescimento do indivíduo, inicia-se por volta dos vinte anos de idade e se completa, em média, aos trinta anos de idade.

ERRADA. Mais uma questão muito aprofundada para o nosso objetivo, mas, grosso modo, pode-se afirmar que as soldaduras das epífises dos ossos longos ocorrem todas antes dos trinta anos, sendo mais precoces no sexo feminino. Sabemos que o surgimento dos pontos de ossificação e a soldadura das epífises dos ossos, vistos na radiografia, são de grande relevância na determinação da idade.

10. **(CESPE - PERITO CRIMINAL ÁREA 13 - POLÍCIA FEDERAL 2013)** Datilograma é a reprodução de um desenho digital impresso em um suporte. Em um datilograma, as linhas pretas correspondem às cristas, e os intervalos que as separam correspondem aos sulcos.

CORRETA. Impressão digital (ou datilograma) é o reverso do desenho digital sobre um suporte qualquer, que se apresenta como linhas pretas (papilas ou cristas) e espaços brancos (sulcos interpapilares).

11. **(CESPE - PERITO CRIMINAL ÁREA 13 - POLÍCIA FEDERAL 2013)** Segundo a classificação de Vucetich, o verticilo é caracterizado pela presença de dois deltas; a presilha externa, por um delta à direita do observador; a presilha interna, por um delta à esquerda do observador; e o arco, pela ausência de deltas.

ERRADA. A banca inverteu os conceitos relativos às presilhas: a **presilha externa** é caracterizada por possuir um delta à esquerda do observador; já a **presilha interna** apresenta um delta à direita do observador. O restante está correto (verticilo possui dois deltas e arco não possui delta).

Para ajudar a memorizar:

presilha **EX**terna	**E**'**X**'querda
presilha **I**nterna	d**I**reita

12. **(CESPE - PERITO CRIMINAL ÁREA 13 - POLÍCIA FEDERAL 2013)** Os desenhos datiloscópicos são compostos por quatro sistemas de cristas: central, basal, marginal e nuclear.

ERRADA. O datilograma compõe-se de três sistemas de cristas: sistemas nuclear, basilar (basal) e marginal. Alguns autores consideram o sistema central e o nuclear como sinônimos.

13. **(FUNCAB - MÉDICO LEGISTA - PC/RO 2012)** Com base nos estudos da Antropologia médico-legal, qual das alternativas abaixo contém fundamentos técnico-biológicos utilizados em um método de identificação capazes de conferir-lhe credibilidade?

A) Semelhança, unicidade, igualdade, confiabilidade.

B) Unicidade, imutabilidade, praticabilidade, classificabilidade.

C) Unicidade, confiabilidade, semelhança, viabilidade.

D) Semelhança, classificabilidade, praticabilidade, confiabilidade.

E) Aceitabilidade, semelhança, praticabilidade, igualidade.

LETRA B. A questão abordou quatro das cinco condições necessárias (ou requisitos) para que um método de identificação seja considerado aceitável, de acordo com seus fundamentos técnico-biológicos, o que a torna correta:

- ✓ **Unicidade (ou individualidade):** são elementos específicos de um indivíduo, que o difere de outros.
- ✓ **Imutabilidade:** são características que não se alteram com o transcorrer do tempo.
- ✓ **Perenidade:** elementos que resistem ao tempo, permanecendo durante toda a vida e até após a morte (ex: ossos).
- ✓ **Praticabilidade:** praticidade na obtenção e no registro dos caracteres.
- ✓ **Classificabilidade:** deve possuir uma metodologia de arquivamento, permitindo uma busca fácil e rápida dos registros. É requisito de suma importância.

14. **(FGV - PERITO LEGISTA - ODONTOLOGIA - PC/RJ 2011)** Os requisitos biológicos e técnicos apresentados pelos arcos dentários são fundamentais para possibilitar a identificação de um indivíduo. Assinale a alternativa que apresenta esses requisitos.

A) Unicidade, perenidade e contemporaneidade.

B) Imutabilidade, classificabilidade e dinâmica.

C) Unicidade, imutabilidade e praticabilidade.

D) Praticabilidade, contemporaneidade e dinâmica.

E) Variedade, imutabilidade e singularidade.

LETRA C. Apenas esta alternativa apresenta três dos cinco requisitos para a aceitabilidade de um método de identificação.

15. **(FGV - PERITO LEGISTA - CLÍNICA MÉDICA - PC/RJ 2011)** A individual dactiloscópica de um cidadão apresenta: série – V4221 e seção

– E3241. Sabendo-se que cada letra, ou número, corresponde aos dedos, assinale a alternativa em que o tipo fundamental da classificação das impressões digitais de Vucetich está atribuído corretamente:

A) polegar direito, arco.

B) indicador direito, presilha externa.

C) mínimo esquerdo, verticilo.

D) médio esquerdo, verticilo.

E) anular direito, presilha interna.

LETRA E. O enunciado menciona série – V4221 e seção – E3241, que seria assim classificado:

V - 4221 (mão direita)			E - 3241 (mão esquerda)		
V	Verticilo	polegar direito	E	Presilha externa	polegar esquerdo
4	Verticilo	indicador direito	3	Presilha externa	indicador esquerdo
2	Presilha interna	médio direito	2	Presilha interna	médio esquerdo
2	Presilha interna	anular direito	4	Verticilo	anular esquerdo
1	Arco	mínimo direito	1	Arco	mínimo esquerdo.

16. **(FGV - PERITO LEGISTA - CLÍNICA MÉDICA - PC/RJ 2011)** Assinale a alternativa que completa o fragmento a seguir.

Albodactilograma, um método auxiliar na identificação das pessoas, consiste em _____

A) examinar a imagem negativa das impressões digitais.

B) examinar a disposição dos pontos brancos que aparecem ao longo das linhas de uma impressão digital com auxílio de uma lupa.

C) usar tinta branca e registrar as impressões em papel preto.

D) analisar linhas brancas, geralmente transversais, que atravessam os dactilogramas, decorrentes de pregas naturais da pele.

E) considerar branca a impressão quando o dedo, ou a sua falange distal, não existe.

LETRA D. Conforme vimos, o **albodatilograma** permite a análise de um conjunto de linhas brancas de formatos e direções variadas presentes nas

impressões digitais. Podem ser decorrentes de cicatrizes, ferimentos ou serem congênitas (cristas muito rasas). A atividade profissional constitui forte fator de influência no aparecimento dessas linhas, assim como sexo, raça e idade. São mais frequentes na mão direita e nos polegares e indicadores. Possuem significativo valor na identificação, pois, apesar de não dificultarem a classificação decadactilar, dificultam a subclassificação porque costumam prejudicar os elementos de análise quando da visualização de um dedo isoladamente. São visualizadas quando colhidas delicadamente sobre um papel apropriado e utilizando-se fina camada de tinta.

17. **(FGV - PERITO LEGISTA - ODONTOLOGIA - PC/RJ 2011)** Assinale a alternativa que corresponde aos quatro datilogramas básicos de Vucetich:

A) ovóide, arco, verticilo e presilha.

B) ovóide, verticilo, presilha interna e presilha externa.

C) arco, presilha destra, presilha sinistra e verticilo.

D) arco, presilha interna, presilha externa e verticilo.

E) arco, presilha direita, presilha esquerda e pirâmide.

LETRA D. Era necessário saber apenas os quatro tipos fundamentais do Sistema Dactiloscópico de Vucetich (ou datiloscopia): arco, presilha interna, presilha externa e verticilo.

18. **(CESPE - PERITO OFICIAL CRIMINAL - PC/PB 2009)** Não pertence aos tipos fundamentais da classificação das impressões digitais, segundo Juan Vucetich,

A o delta.

B presilha interna.

C presilha externa.

D arco.

E verticílio.

C) grau de fechamento das suturas cranianas e comprimento dos fêmures.

D) somatório do comprimento das vértebras lombares e aspecto da sínfise púbica.

E) avaliação da crista nucal e da eminência mentoniana.

LETRA A. Para indivíduos jovens, além da medida dos ossos longos, o exame das arcadas dentárias traduz-se de grande valia no estabelecimento da idade, pois a cronologia das erupções dos dentes resulta em uma considerável possibilidade de aproximação em relação à idade real. As demais alternativas trazem parâmetros anatômicos mais indicados para esqueletos adultos (suturas cranianas, sínfise pública) ou para a determinação do sexo (crista nucal e eminência mentoniana).

Vamos aproveitar para conhecer a justificativa da banca para a manutenção do gabarito desta questão, após interposição de recurso: *o enunciado da questão em apreço refere-se à determinação antropológica da idade em indivíduos jovens, ou seja, em subadultos, com esqueletos imaturos, ainda em fase de crescimento. Conforme literatura especializada, a formação do dente e a sua erupção pela gengiva constituem os indicadores mais precisos da idade cronológica em crianças e adolescentes, com tabelas específicas e bem estabelecidas da primeira dentição ou decídua e da definitiva ou permanente. O desenvolvimento dentário cessa no início da idade adulta e, portanto, não é parâmetro para avaliar a idade em pessoas adultas. Na ausência de dentição, o tamanho ósseo dado pela aferição do comprimento dos ossos longos é utilizado primariamente para determinar a estatura de qualquer indivíduo. A estatura, especialmente em jovens, é um excelente índice para determinação de idade, tendo em vista que existem tabelas antropológicas, habitualmente usadas em pediatria, que correlacionam a estatura da criança a sua idade cronológica.*

O aparecimento dos centros de ossificação e o grau de união das epífises com as diáfises de ossos longos, que ocorrem em tempos distintos para os diferentes ossos, são bastante úteis para a estimativa da idade em jovens.

Por volta dos 20 anos de idade, a maioria dos dentes está completamente formada e erupcionada, grande parte das epífises de ossos longos está unida e o crescimento longitudinal do osso está terminado. Portanto, na fase adulta, a idade será determinada através de outros dados antropológicos, como a metamorfose da sínfise pubiana, o fechamento e apagamento das suturas no crânio, alterações degenerativas, reabsorção óssea, perda dentária etc.

O grau de fechamento das suturas cranianas, endo ou exocranianas, é um bom elemento para avaliar a idade, mas somente aplicável em indivíduos adultos, uma vez que em jovens a maior parte dessas suturas irá encontrar-se aberta e plenamente visível, com obliteração gradual ao longo da vida adulta.

Logo, a única assertiva correta é aquela que se refere ao exame das arcadas dentárias e tamanho dos ossos longos.

21. **(CESPE - ODONTO-LEGISTA - PC/RR 2003)** A impressão digital do tipo arco não possui nenhum delta, enquanto a do tipo verticilo possui dois deltas.

CERTA. Os quatro tipos fundamentais da dactiloscopia baseiam-se na observação de **delta** em uma impressão digital, que pode não existir ou ser em número de um ou dois. O arco não possui deltas nem núcleo e o verticilo conta com a presença de dois deltas e um núcleo central.

A respeito dos requisitos técnicos a serem observados em um processo de identificação, julgue os itens subsequentes (22 a 25).

22. **(CESPE - MÉDICO LEGISTA - PC/RR 2003)** Unicidade é a característica de elementos que permanecem inalterados desde o momento em que se constituem, nada podendo modificá-los.

ERRADA. O conceito relatado refere-se à **imutabilidade:** características que não se alteram com o transcorrer do tempo.

23. **(CESPE - MÉDICO LEGISTA - PC/RR 2003)** Imutabilidade refere-se à propriedade de elementos colhidos, isoladamente ou em conjunto, no sentido de permitirem efetivamente que se diferencie um indivíduo de todos os demais.

ERRADA. O conceito refere-se à **unicidade:** são elementos específicos de um indivíduo, que o difere de outros.

24. **(CESPE - MÉDICO LEGISTA - PC/RR 2003)** A praticabilidade permite que elemento seja facilmente classificável, o que facilita seu arquivamento e possibilita sua localização sempre que necessário.

ERRADA. Trata-se do importante requisito de **classificabilidade:** o processo de identificação deve possuir uma metodologia de arquivamento, permitindo uma busca fácil e rápida dos registros.

25. **(CESPE - MÉDICO LEGISTA - PC/RR 2003)** Classificabilidade é a característica de elementos facilmente obtidos. Ela possibilita a tarefa do serviço de identificação, onde a sobrecarga de trabalho costuma ser constante.

ERRADA. Esta é a **praticabilidade:** praticidade na obtenção e no registro dos caracteres.

No início do século XX, a ciência legal reconheceu que os padrões de saliência nos dedos e na palma das mãos são únicos para cada pessoa.

Esses padrões são determinados geneticamente e nem mesmo gêmeos homozigotos os têm iguais. Acerca desse assunto, julgue o item a seguir.

26. **(CESPE - PERITO CRIMINAL - ODONTOLOGIA - PF/2004)** O sistema decadactilar, proposto por Vucetich, apresenta três sistemas de linhas: basal, marginal e central ou nuclear. Esses elementos constituem a base do sistema dactiloscópico e formam quatro figuras: arco, presilha interna, presilha externa e verticilo.

CERTA. Rememorando, os três sistemas de linhas são basilar, marginal e nuclear. As quatro figuras (tipos fundamentais) são arco, presilha interna, presilha externa e verticilo.

27. **(CESPE - PERITO CRIMINAL - SECAD/TO 2007)** Identidade é o conjunto de características apresentadas, que tornam as pessoas únicas, passíveis de serem diferenciadas das outras. A identificação policial utiliza a bertilonagem e a datiloscopia.

CERTA. Identidade, segundo **Genival Veloso de França**, é *o conjunto de caracteres que individualiza uma pessoa ou uma coisa, fazendo-a distinta das demais.* A bertilonagem e a datiloscopia são métodos de identificação policial (ou judiciária). A bertilonagem foi o primeiro método científico de identificação e utilizava dados antropométricos, assinalamento descritivo e sinais individuais. A datiloscopia constitui-se em um método exclusivo e muito eficiente para identificação, por apresentar quase todos os requisitos essenciais de um bom método identificatório: unicidade, praticabilidade, imutabilidade e classificabilidade. Apenas o requisito da perenidade está ausente.

28. **(FUMARC - MÉDICO LEGISTA - PC/MG 2013)** NÃO é correto o que se afirma em:

(A) A fórmula de Retzius é descrita como a largura do crânio multiplicada pelo número 100, dividida pelo comprimento do crânio.

Correta. O índice cefálico é um dos elementos de caracterização racial e consiste da relação entre largura e comprimento do crânio, dada pela Fórmula de Retzius.

Fórmula de Retzius: largura X 100 / comprimento do crânio	dolicocéfalos	índice ≤ 75
	mesaticéfalos	índice 75-80
	braquicéfalos	índice > 80

(B) A procura dos cristais de Teichmann é uma técnica utilizada para saber se determinado material enviado para exame é sangue.

Correta. A pesquisa dos **Cristais de Teichmann** é realizada para saber se o material é, de fato, sangue. São visualizados ao microscópio e formados por evaporação lenta a partir da reação com ácido acético glacial.

(C) Microscopicamente, a distinção entre os ossos de animais e do homem é dada pela análise da disposição do tamanho dos canais de Havers.

Correta. De fato, a distinção entre animais e humanos se faz, dentre outras, pela análise microscópica do osso, observando-se a disposição do tamanho dos **Canais de Havers** (conjunto de canais internos percorridos por nervos e vasos sanguíneos, vistos ao microscópio): no homem são menos numerosos, mais largos, até 8 canais/mm²; nos animais são mais numerosos, mais estreitos e redondos, até 40 canais/mm².

(D) O método de Uhlenhuth utiliza a albuminorreação e se presta à especificação do tipo étnico fundamental.

A letra D está errada. O método ou processo de Uhlenhuth utiliza a albuminorreação, mas serve para determinar a espécie por meio do sangue. Coloca-se o sangue em pesquisa em contato com o soro preparado com diversos animais, denominado 'soro anti-homem'.

LETRA D.

29. **(FUMARC - MÉDICO LEGISTA - PC/MG 2013)** NÃO é correto afirmar que:

(A) o elemento mais significativo no estudo externo do globo ocular, referente à idade, é o arco senil.

Correta. Segundo vimos na aula, em relação ao globo ocular, a identificação do arco senil é o que temos de mais relevante para a determinação da idade. De cor acinzentada, este arco pode ser visualizado, a olho nu, na periferia da córnea, e é formado por depósitos de colesterol, triglicérides e fosfolípides, mais comum no sexo masculino, presente em 20% dos quadragenários e em 100% dos octogenários.

(B) a pelve apresenta os caracteres mais palpáveis da diferenciação sexual.

Correta. No esqueleto, o exame para a determinação do sexo pode ser feito pela discriminação dos ossos (crânio, mandíbula, tórax e pelve) e da análise do conjunto em seus aspectos diferenciais (diferenças do esqueleto como um todo, ou de partes, como crânio, mandíbula, tórax, pelve e outras características morfológicas que contribuem para a determinação do sexo).

(C) o tórax do homem se assemelha a um ovoide e o da mulher, a um cone invertido.

Errada. A banca inverteu os conceitos: o tórax do homem é parecido com um cone invertido, e o tórax da mulher é ovoide.

(D) o fêmur e a tíbia, respectivamente, são os ossos mais importantes para o estabelecimento da estatura.

Certa. A estatura pode ser determinada pela medida do cadáver com uma régua especial ou ser estimada a partir da medida dos ossos longos (fêmur e tíbia, principalmente) dos membros (superiores e inferiores), utilizando-se tabelas osteométricas.

LETRA C.

30. **(FUMARC - MÉDICO LEGISTA - PC/MG 2013)** É CORRETO o que se afirma em:

(A) Qualquer que seja a forma apresentada por um arco dentário, sua curva representativa é sempre de circunferência.

Errada. Questão retirada do livro do França, 2011: *qualquer que seja a forma apresentada por um arco dentário, sua curva representativa é sempre de elipse. Só excepcionalmente esses arcos podem apresentar a forma parabólica ou de elipse alongada. As formas em V ou U são mais raras ainda.*

(B) O palato, ou face superior da abóbada bucal, é revestido por uma mucosa muito delicada, que produz rugosidades em face do relevo da superfície óssea dos malares.

Errada. Mais uma questão retirada integralmente do livro do França, 2011: *o palato, ou face superior da abóbada bucal, é revestido por uma mucosa muito delicada, que produz rugosidades em face do relevo da superfície óssea dos maxilares superiores.*

(C) O sistema odontológico de Amoedo tem como estratégia o levantamento completo do arco dentário e dos assinalamentos de cada peça dentária, formando um conjunto individualizador.

O Sistema Odontológico de Amoedo (identificação pelos dentes) consiste na individualização por meio do levantamento completo do arco dentário e dos assinalamentos de cada peça dentária, sendo necessário que se tenha a ficha dentária anterior do indivíduo. São analisadas as características de cada dente individualmente.

(D) O método de Piacentino, que consiste em identificação por superposição de negativos de imagens fotográficas do indivíduo, tiradas em vida, sobre as do esqueleto do crânio, é um método seguro.

O método de Piacentino (ou craniofotocomparativo, ou superposição de imagens) consiste, sim, na identificação por meio da superposição de fotos/negativos tiradas em vida com fotos do crânio do cadáver. Porém, não se constitui em um método seguro, devendo ser usado subsidiariamente a outros.

LETRA C.

LISTA DAS QUESTÕES COMENTADAS NESTA AULA:

1. **(CESPE - PERITO CRIMINAL ÁREA 12 - POLÍCIA FEDERAL 2013)** A identificação médico-legal antropológica é realizada sobre o corpo vivo ou sobre o cadáver inteiro, espostejado ou reduzido a ossos, a partir da análise das características de idade, sexo, raça, peso e estatura.

2. **(CESPE - PERITO CRIMINAL ÁREA 13 - POLÍCIA FEDERAL 2013)** A imutabilidade, uma das condições para que um método de identificação seja considerado aceitável, consiste em que determinado elemento utilizado para identificação seja específico a um indivíduo e diferente dos demais.

3. **(CESPE - PERITO CRIMINAL ÁREA 13 - POLÍCIA FEDERAL 2013)** O osso humano, ao ser comparado a um osso de um animal mamífero não humano, é proporcionalmente mais pesado, mais denso e, ao ser golpeado suavemente por outro osso humano, produz um timbre quase metálico.

4. **(CESPE - PERITO CRIMINAL ÁREA 13 - POLÍCIA FEDERAL 2013)** A identificação de um cadáver baseada no reconhecimento efetuado por parentes do falecido é um método seguro e suficiente para que se realize sua identificação.

5. **(CESPE - PERITO CRIMINAL ÁREA 13 - POLÍCIA FEDERAL 2013)** O assinalamento sucinto, a fotografia simples, o retrato falado e o sistema datiloscópico de Vucetich são métodos de identificação judiciária.

6. **(CESPE - PERITO CRIMINAL ÁREA 13 - POLÍCIA FEDERAL 2013)** Considere a realização de uma radiografia de crânio que demonstre o contorno dos seios frontais em uma pessoa com trinta anos de idade. Nesse caso, se essa pessoa vier a falecer vinte anos após a realização desse exame, essa radiografia não será útil para identificação por comparação radiológica.

7. **(CESPE - PERITO CRIMINAL ÁREA 13 - POLÍCIA FEDERAL 2013)** O exame tipológico do crânio e os índices tibiofemoral e radioumeral, obtidos por medições de um esqueleto humano, são usados para estimar o fenótipo cor da pele de um indivíduo.

8. **(CESPE - PERITO CRIMINAL ÁREA 13 - POLÍCIA FEDERAL 2013)** No estudo de um esqueleto humano, a correta estimativa da estatura da

pessoa falecida a partir da medição dos ossos longos independe do estabelecimento prévio do sexo.

9. **(CESPE - PERITO CRIMINAL ÁREA 13 - POLÍCIA FEDERAL 2013)** A soldadura das epífises dos ossos longos dos membros às respectivas diáfises, com a consequente parada do crescimento do indivíduo, inicia-se por volta dos vinte anos de idade e se completa, em média, aos trinta anos de idade.

10. **(CESPE - PERITO CRIMINAL ÁREA 13 - POLÍCIA FEDERAL 2013)** Datilograma é a reprodução de um desenho digital impresso em um suporte. Em um datilograma, as linhas pretas correspondem às cristas, e os intervalos que as separam correspondem aos sulcos.

11. **(CESPE - PERITO CRIMINAL ÁREA 13 - POLÍCIA FEDERAL 2013)** Segundo a classificação de Vucetich, o verticilo é caracterizado pela presença de dois deltas; a presilha externa, por um delta à direita do observador; a presilha interna, por um delta à esquerda do observador; e o arco, pela ausência de deltas.

12. **(CESPE - PERITO CRIMINAL ÁREA 13 - POLÍCIA FEDERAL 2013)** Os desenhos datiloscópicos são compostos por quatro sistemas de cristas: central, basal, marginal e nuclear.

13. **(FUNCAB - MÉDICO LEGISTA - PC/RO 2012)** Com base nos estudos da Antropologia médico-legal, qual das alternativas abaixo contém fundamentos técnico-biológicos utilizados em um método de identificação capazes de conferir-lhe credibilidade?

14. **(FGV - PERITO LEGISTA - ODONTOLOGIA - PC/RJ 2011)** Os requisitos biológicos e técnicos apresentados pelos arcos dentários são fundamentais para possibilitar a identificação de um indivíduo. Assinale a alternativa que apresenta esses requisitos.
A) Unicidade, perenidade e contemporaneidade.
B) Imutabilidade, classificabilidade e dinâmica.
C) Unicidade, imutabilidade e praticabilidade.
D) Praticabilidade, contemporaneidade e dinâmica.
E) Variedade, imutabilidade e singularidade.

15. **(FGV - PERITO LEGISTA - CLÍNICA MÉDICA - PC/RJ 2011)** A individual dactiloscópica de um cidadão apresenta: série – V4221 e seção – E3241. Sabendo-se que cada letra, ou número, corresponde aos dedos,

assinale a alternativa em que o tipo fundamental da classificação das impressões digitais de Vucetich está atribuído corretamente:
A) polegar direito, arco.
B) indicador direito, presilha externa.
C) mínimo esquerdo, verticilo.
D) médio esquerdo, verticilo.
E) anular direito, presilha interna.

16. **(FGV - PERITO LEGISTA - CLÍNICA MÉDICA - PC/RJ 2011)** Assinale a alternativa que completa o fragmento a seguir.
Albodactilograma, um método auxiliar na identificação das pessoas, consiste em _____
A) examinar a imagem negativa das impressões digitais.
B) examinar a disposição dos pontos brancos que aparecem ao longo das linhas de uma impressão digital com auxílio de uma lupa.
C) usar tinta branca e registrar as impressões em papel preto.
D) analisar linhas brancas, geralmente transversais, que atravessam os dactilogramas, decorrentes de pregas naturais da pele.
E) considerar branca a impressão quando o dedo, ou a sua falange distal, não existe.

17. **(FGV - PERITO LEGISTA - ODONTOLOGIA - PC/RJ 2011)** Assinale a alternativa que corresponde aos quatro datilogramas básicos de Vucetich:
A) ovóide, arco, verticilo e presilha.
B) ovóide, verticilo, presilha interna e presilha externa.
C) arco, presilha destra, presilha sinistra e verticilo.
D) arco, presilha interna, presilha externa e verticilo.
E) arco, presilha direita, presilha esquerda e pirâmide.

18. **(CESPE - PERITO OFICIAL CRIMINAL - PC/PB 2009)** Não pertence aos tipos fundamentais da classificação das impressões digitais, segundo Juan Vucetich,
A o delta.
B presilha interna.
C presilha externa.
D arco.
E verticílio.

19. **(CESPE - PERITO OFICIAL CRIMINAL - PC/PB 2009)** Considere que tenham sido encontradas e reveladas impressões digitais no vidro traseiro de veículo de uma vítima de latrocínio e que essas impressões foram confrontadas com as impressões digitais do suspeito. Nesse caso, segundo a doutrina brasileira, para se concluir pela identidade do suspeito

e pela certeza de sua presença no local onde se deu a prática do crime, é necessária a evidenciação de

A 4 pontos.
B 6 pontos.
C 8 pontos.
D 10 pontos.
E 12 pontos.

20. **(FUNCAB - MÉDICO LEGISTA - PC/ES 2013)** Para a determinação antropológica da idade em esqueletos de indivíduos jovens, são considerados bons parâmetros:

A) exame das arcadas dentárias e tamanho dos ossos longos.
B) grau de fechamento das suturas cranianas e união das epífises de ossos longos.
C) grau de fechamento das suturas cranianas e comprimento dos fêmures.
D) somatório do comprimento das vértebras lombares e aspecto da sínfise púbica.
E) avaliação da crista nucal e da eminência mentoniana.

21. **(CESPE - ODONTO-LEGISTA - PC/RR 2003)** A impressão digital do tipo arco não possui nenhum delta, enquanto a do tipo verticilo possui dois deltas.

A respeito dos requisitos técnicos a serem observados em um processo de identificação, julgue os itens subsequentes (22 a 25).

22. **(CESPE - MÉDICO LEGISTA - PC/RR 2003)** Unicidade é a característica de elementos que permanecem inalterados desde o momento em que se constituem, nada podendo modificá-los.

23. **(CESPE - MÉDICO LEGISTA - PC/RR 2003)** Imutabilidade refere-se à propriedade de elementos colhidos, isoladamente ou em conjunto, no sentido de permitirem efetivamente que se diferencie um indivíduo de todos os demais.

24. **(CESPE - MÉDICO LEGISTA - PC/RR 2003)** A praticabilidade permite que elemento seja facilmente classificável, o que facilita seu arquivamento e possibilita sua localização sempre que necessário.

25. **(CESPE - MÉDICO LEGISTA - PC/RR 2003)** Classificabilidade é a característica de elementos facilmente obtidos. Ela possibilita a tarefa do serviço de identificação, onde a sobrecarga de trabalho costuma ser constante.

No início do século XX, a ciência legal reconheceu que os padrões de saliência nos dedos e na palma das mãos são únicos para cada pessoa. Esses padrões são determinados geneticamente e nem mesmo gêmeos homozigotos os têm iguais. Acerca desse assunto, julgue o item a seguir.

26. **(CESPE - PERITO CRIMINAL - ODONTOLOGIA - PF/2004)** O sistema decadactilar, proposto por Vucetich, apresenta três sistemas de linhas: basal, marginal e central ou nuclear. Esses elementos constituem a base do sistema dactiloscópico e formam quatro figuras: arco, presilha interna, presilha externa e verticilo.

27. **(CESPE - PERITO CRIMINAL - SECAD/TO 2007)** Identidade é o conjunto de características apresentadas, que tornam as pessoas únicas, passíveis de serem diferenciadas das outras. A identificação policial utiliza a bertilonagem e a datiloscopia.

28. **(FUMARC - MÉDICO LEGISTA - PC/MG 2013)** NÃO é correto o que se afirma em:

(A) A fórmula de Retzius é descrita como a largura do crânio multiplicada pelo número 100, dividida pelo comprimento do crânio.
(B) A procura dos cristais de Teichmann é uma técnica utilizada para saber se determinado material enviado para exame é sangue.
(C) Microscopicamente, a distinção entre os ossos de animais e do homem é dada pela análise da disposição do tamanho dos canais de Havers.
(D) O método de Uhlenhuth utiliza a albuminorreação e se presta à especificação do tipo étnico fundamental.

29. **(FUMARC - MÉDICO LEGISTA - PC/MG 2013)** NÃO é correto afirmar que:

(A) o elemento mais significativo no estudo externo do globo ocular, referente à idade, é o arco senil.
(B) a pelve apresenta os caracteres mais palpáveis da diferenciação sexual.
(C) o tórax do homem se assemelha a um ovoide e o da mulher, a um cone invertido.
(D) o fêmur e a tíbia, respectivamente, são os ossos mais importantes para o estabelecimento da estatura.